Atrofia corioretiniana paravenosa pigmentada

É uma patologia rara. Provavelmente representa um padrão de resposta adquirida a uma doença inflamatória ou infecciosa.
Herança não determinada. Associação com uma mutação no gene CRB1.
Início de apresentação da doença ocasional, devido ao seu carácter assintomático.

ALTERAÇÃO FUNDOSCÓPICA TÍPICA:
- Atrofia corioretiniana e dispersão pigmentar nas áreas paravenosas.

SINAIS:

- Zonas de atrofia corioretinianas, bem delimitadas e bem definidas, que seguem o trajecto das principais ramificações da veia central da retina, associada a uma pigmentação tipo espiculas ósseas.
- As áreas de atrofia confluem com atrofia peripapilar ou prolongam-se para a periferia da retina.
- O edema macular cistoide é raro.
- Bilateral e simétrica.
- O disco óptico e o calibre vascular retiniano estão normais.

ERG – geralmente são normais ou subnormais ligeiros

EOG: Significativamente afectado.

ANGIOGRAFIA FLUORESCEÍNICA:
- Áreas de atrofia EPR e da coriocapilar, nalguns casos.

CAMPOS VISUAIS:
- Normal.

PROGNÓSTICO:
- Bom! Evolução estável.
Alguns trabalhos publicados referem uma perda progressiva da acuidade visual nalguns doentes.

DIAGNÓSTICO DIFERENCIAL:

- Distrofias cones
- Retinopatia Pigmentar
- DegerescênciaCorioretiniana helicoidal peripapilar
- Periflebite
- Estrias angioides

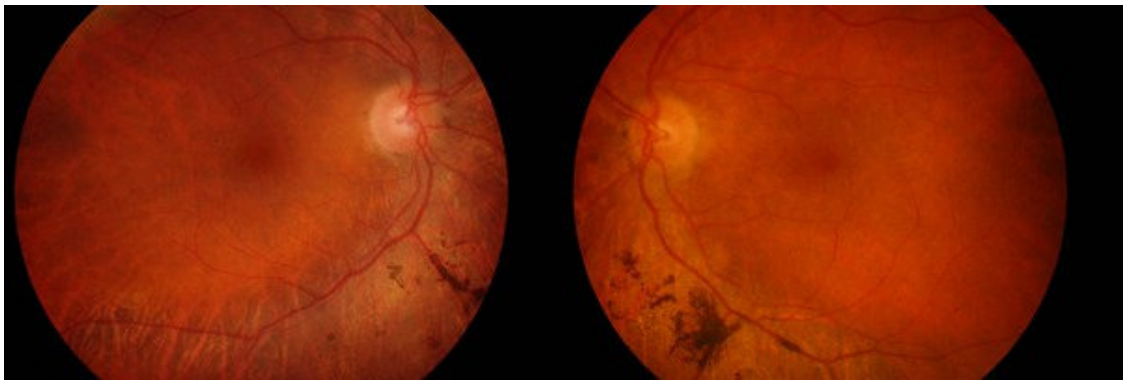

Fig. 1 Atrofia corioretinianaparavenosapigmentada (Retinografia)

Fig.2 Atrofia corioretinianaparavenosa pigmentada (Retinografia)

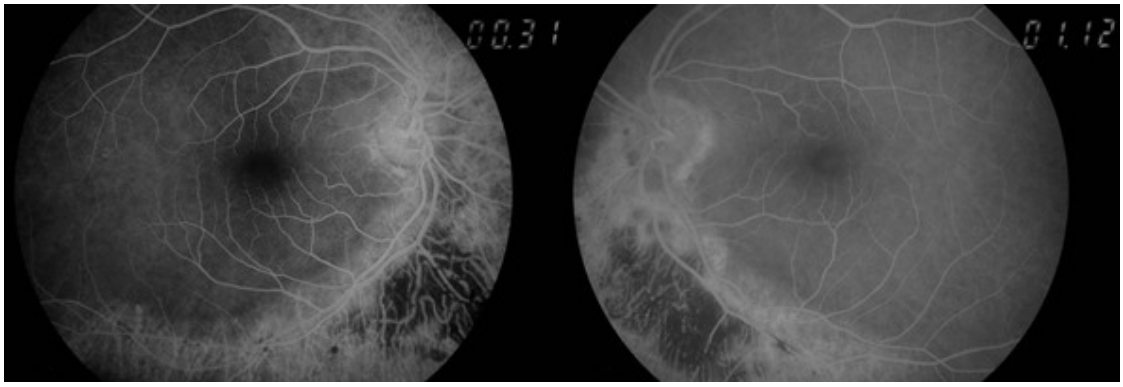

Fig.3 Atrofiacorioretinianaparavenosa pigmentada (AF)

Fig.4 Atrofia corioretinianaparavenosa pigmentada (AF)

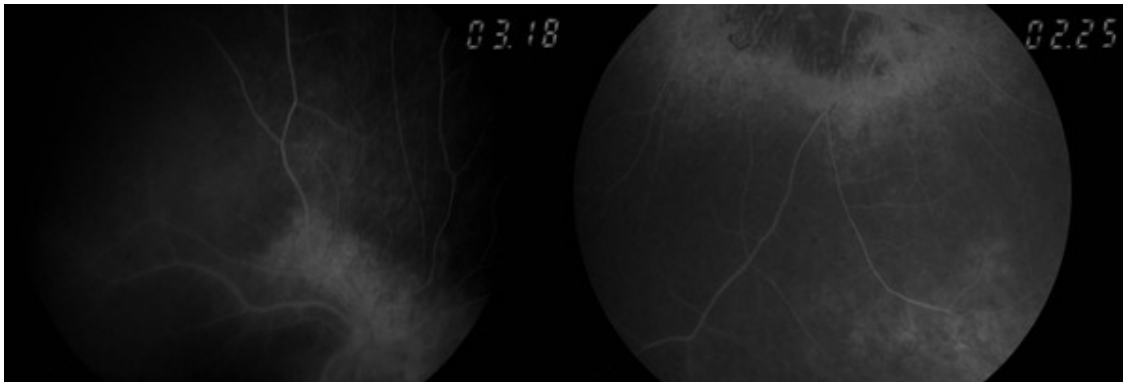

Fig. 5 Atrofia corioretinianaparavenosapigmentada (AF)

Fig.6 Atrofiacorioretinianaparavenosa pigmentada (AF)



Fig. 7 Atrofia corioretinianaparavenosapigmentada (OCT)

Fig.8 Atrofiacorioretinianaparavenosa pigmentada (OCT)



Fig.9 Atrofia corioretinianaparavenosapigmentada (Campos visuais)

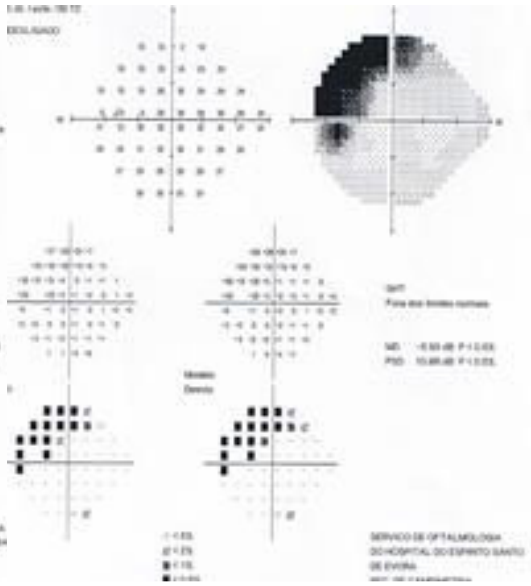

Fig.10 Atrofiacorioretinianaparavenosa pigmentada (Campos visuais)